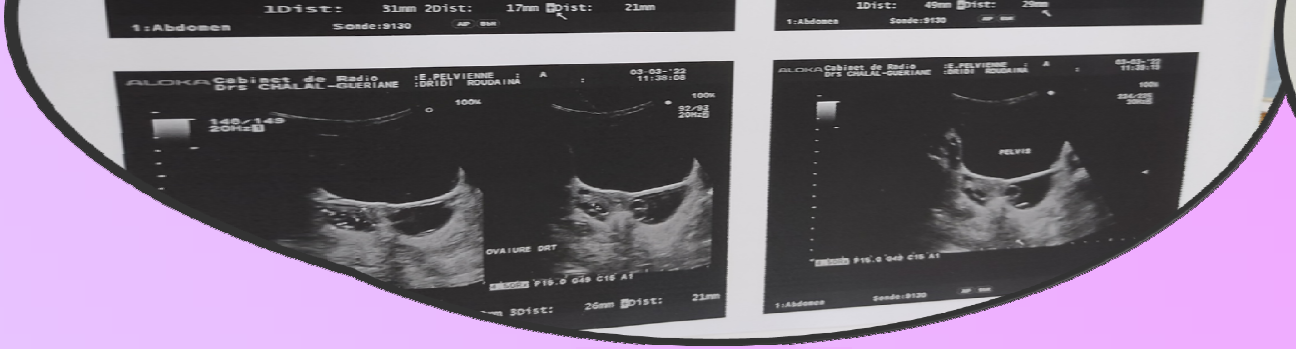

Échographie pelvienne :

des ovaires multi kystique

IRM

DISCUSSION :

La physiopathologie du syndr
interaction complexe entre dif
hypothalamohypophysaires, la
suggère que la TSH élevée au